

**Приложение к рабочей программе дисциплины
Анатомия и гистология сельскохозяйственных животных**

Направление подготовки – 19.03.03 Продукты питания животного происхождения
Профиль – Технология рыбы и рыбных продуктов
Учебный план 2016 года разработки

ФОНД ОЦЕНОЧНЫХ СРЕДСТВ

1 Назначение фонда оценочных средств (ФОС) по дисциплине

ФОС по учебной дисциплине – совокупность контрольных материалов, предназначенных для измерения уровня достижения обучающимся установленных результатов обучения, а также уровня сформированности всех компетенций (или их частей), закрепленных за дисциплиной. ФОС используется при проведении текущего контроля успеваемости и промежуточной аттестации обучающихся.

Задачи ФОС:

- управление процессом приобретения обучающимися необходимых знаний, умений, навыков и формированием компетенций, определенных в ФГОС ВО по направлению подготовки 19.03.03 Продукты питания животного происхождения;
- оценка достижений обучающихся в процессе изучения дисциплины с выделением положительных/отрицательных результатов и планирование предупреждающих/корректирующих мероприятий;
- обеспечение соответствия результатов обучения задачам будущей профессиональной деятельности через совершенствование традиционных и внедрение в образовательный процесс университета инновационных методов обучения;
- самоподготовка и самоконтроль обучающихся в процессе обучения.

2 Структура ФОС и применяемые методы оценки полученных знаний

2.1 Общие сведения о ФОС

ФОС позволяет оценить освоение всех указанных в рабочей программе дескрипторов компетенции, установленных ОПОП. В качестве методов оценивания применяются: наблюдение за работой, применение активных методов обучения, экспресс-опрос, экспресс-тестирование. Структурными элементами ФОС по дисциплине являются: ФОС для проведения текущего контроля, состоящие из устных, письменных заданий, экспресс-опросов, тестов, шкала оценивания; ФОС для проведения промежуточной аттестации, состоящие из устных, письменных заданий, и других контрольно-измерительных материалов, описывающих показатели, критерии и шкалу оценивания.

Применяемые методы оценки полученных знаний по темам дисциплины

Темы	Текущая аттестация (количество заданий, работ)			Промежуточная аттестация
	Экспресс-опрос на лекциях по текущей теме	Выполнение и защита лабораторных работ	Выполнение самостоятельных заданий на семинарских занятиях	
Раздел 1. Введение. Понятие о тканях. Основы общей гистологии				
Тема 1. Предмет и задачи анатомии и гистологии.	+	-	+	экзамен

Понятие об органах, системах органов и организма. Учение о тканях				
Тема 2. Эпителиальные ткани: покровные и железистые	+	+	+	ЭКЗАМЕН
Тема 3. Соединительные ткани: мезенхима, ретикулярная, кровь, рыхлая, жировая ткань, пигментная, плотная (коллагеновая, эластическая, дерма, хрящевая), костная	+	+	+	ЭКЗАМЕН
Тема 4. Мышечные ткани: гладкая и поперечнополосатая. Структура сердечной мышцы	+	+	+	ЭКЗАМЕН
Тема 5. Нервная ткань	+	+	+	ЭКЗАМЕН
Раздел 2. Общие принципы строения организма с/х животных				
Тема 6. Плоскости тела и термины для обозначения расположения органов. Отделы и области тела животного и их костная основа	+	-	+	ЭКЗАМЕН
Тема 7. Система органов произвольного движения. Скелет. Соединение костей скелета. Остеогенез. Мускулатура. Миология	+	-	+	ЭКЗАМЕН
Тема 8. Спланхнология. Система органов пищеварения	+	+	+	ЭКЗАМЕН
Тема 9. Система органов дыхания	+	-	+	ЭКЗАМЕН
Тема 10. Система органов кровообращения и лимфообращения. Органы кроветворения и иммунологической защиты	+	-	+	ЭКЗАМЕН
Тема 11. Система органов мочеотделения и мочевыделения. Система органов размножения	+	-	+	ЭКЗАМЕН
Тема 12. Нервная система. Центральный отдел нервной системы. Периферический (соматический) отдел нервной системы. Вегетативный (автономный) отдел нервной системы	+	+	+	ЭКЗАМЕН
Тема 13. Органы чувств. Железы внутренней секреции. Система органов внутренней секреции. Строение молочной железы	+	+	+	ЭКЗАМЕН
Тема 14. Кожа и ее производные. Строение кожного покрова. Мякиши. Роговые образования кожи	+	-	+	ЭКЗАМЕН

2.2 Оценочные материалы для проведения текущего контроля

2.2.1 Входной контроль

Входной контроль осуществляется проведением тестирования.

Задание 1

1. Какие из нижеперечисленных фундаментальных открытий в биологии легли в основу клеточной теории?
 - а) **доказательство клеточного строения всех органов и частей организма;**
 - б) теория образования клеток;
 - в) доказательство, что клетки являются полыми, пузырьковидными образованиями;

2. Основоположники клеточной теории?
 - а) Дж. Геккель и Т. Мюллер
 - б) А.И. Опарин и Дж. Холдейн
 - в) **Т. Шванн и М. Шлейден**
 - г) Д. Уотсон и Ф. Крик

3. Кто является автором термина клетка?
 - а) **Р. Гуком**
 - б) Т. Шванном
 - в) М. Шлейденом
 - г) Р. Броуном

4. Первым предположил, что каждая клетка многоклеточного организма возникает из одной зародышевой клетки — оплодотворенной яйцеклетки — в результате многократного деления.
 - а) Р. Броуном
 - б) А. Левенгук
 - в) К. Бэр
 - г) **Р. Вирхов, Б. Рейнхард**

5. Одноклеточные организмы первым увидел в микроскоп...
 - а) **Р. Гук**
 - б) А. Левенгук
 - в) К. Бэр
 - г) Р. Броун

6. Какие виды клеток организмов существуют в биосфере земли?
 - а) **эукариоты**
 - б) зоокариоты
 - в) **прокариоты**

7. К прокариотам относятся...
 - а) **бактерии**
 - б) растения и сине-зеленые водоросли
 - в) растения и животные
 - г) грибы

8. К эукариотам относятся...
 - а) бактерии и грибы
 - б) сине-зеленые водоросли и вирусы

- в) бактерии и сине-зеленые водоросли
- г) **грибы, растения и животные**

9. Эукариоты...

- а) размножаются делением без выраженного полового процесса
- б) не имеют оформленного ядра
- в) не имеют многих органоидов
- г) **имеют ядро с собственной оболочкой**

10. Эукариоты...

- а) способны к хемосинтезу
- б) имеют ДНК кольцевой формы
- в) лишены митохондрий
- г) **размножаются с образованием гамет или спор**

11. К неклеточным формам жизни относятся...

- а) риккетсии
- б) микоплазмы
- в) **вирусы**
- г) цианеи

12. Эволюционно более молодыми являются...

- а) **цианобактерии**
- б) молочнокислые бактерии
- в) бактерии спиртового брожения
- г) бактерии гниения

13. Клетки прокариот имеют...

- а) ядра
- б) **рибосомы**
- в) митохондрии
- г) пластиды

14. Какие из перечисленных функций выполняет клеточная мембрана?

- а) **барьер, ограничивающий внутреннее содержимое клетки от внешней среды**
- б) соединительную
- в) обмен веществ

15. Каковы основные функции ядра в клетке?

- а) синтезирование субъединиц рибосом
- б) хранение генетической информации
- в) регуляция активности
- г) **все ответы верны**

16. Какое строение имеет молекула ДНК?

- а) цепочечная спиральная молекула

- б) двухцепочечная спиральная молекула**
- в) тетрацепочечная спиральная молекула

17. Что представляет собой хроматин?

- а) комплекс ДНК и белка**
- б) зоны плотного вещества внутри ядра
- в) крестообразные тельца внутри ядра

18. Роль цитоплазмы в клетке?

- а) хранилище аминокислот, нуклеотидов и других строительных блоков биополимеров, а также множества промежуточных продуктов, возникающих при синтезе и распаде макромолекул**
- б) защита ядра клетки от проникновения сторонних структур
- в) упорядочивание всех структурных компонентов внутри клетки
- г) хранение наследственной информации

19. Какие процессы протекают в эндоплазматической сети?

- а) синтез липидов и углеводов**
- б) синтез белка**
- в) узловое связывание органоидов клетки

20. Какие функции выполняют органоиды?

- а) синтез АТФ**
- б) синтез РНК
- в) синтез белка**

21. Какие включения располагаются в центральной части цитоплазмы?

- а) продукты клеточной деятельности**
- б) ДНК
- в) вакуоли

22. Какую роль выполняют митохондрии в клетке?

- а) синтез АТФ**
- б) синтез белка
- в) синтез липидов и углеводов

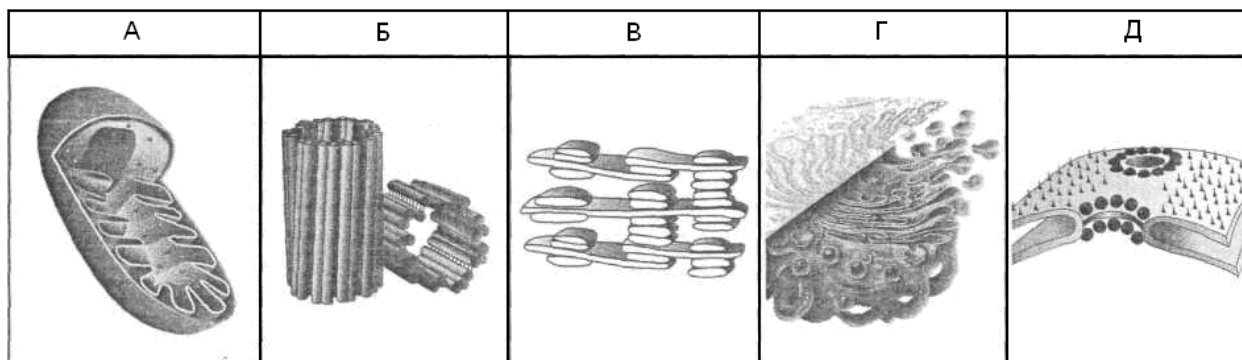
23. Какие клеточные органеллы участвуют в сборке белка?

- а) митохондрии
- б) рибосомы**
- в) лизосомы

24. Какие белки обеспечивают движение?

- а) микрофиламенты**
- б) центриоли
- в) лизосомы

25. Установите соответствие между структурами клетки, изображенными на рисунках, и биологическими процессами, которые они осуществляют.



- 1 синтез АТФ (А)
- 2 осуществление фотосинтеза (В)
- 3 образование веретена деления (Б)
- 4 накопление и распределение белков (Г)
- 5 сохранение наследственной информации (Д)

26. Установите соответствие между органеллами и функциями, которые они выполняют:

1. Выполняет функции внутриклеточного перемещения метаболитов и синтез белка (В)	А. Пластиды
2. Обеспечивает выработку, накопление и распределение энергии в клетке (Е)	Б. Клеточный центр
3. Принимают участие в расщеплении питательных веществ, в аутолитических и некротических процессах в клетке (Д)	В. Эндоплазматическая сеть
4. Берут участие в секреторной деятельности клеток, синтезе полисахаридов, липидном и белковом обмене (Г)	Г. Комплекс Гольджи
5. Обеспечивают фотосинтез (А)	Д. Лизосомы
6. Принимает участие в образовании веретена деления клетки (Б)	Е. Митохондрии

Задание 2: выберите три правильных ответа.

27. Прокариотические клетки...

- 1) имеют размеры порядка 20-25 мкм
- 2) не имеют оформленного ядра**
- 3) имеют ДНК, ассоциированную с гистоновыми белками
- 4) лишены митохондрий**
- 5) не имеют рибосом
- 6) размножаются без выраженного полового процесса**

28. Эукариотические клетки имеют...

- 1) размеры порядка 20-25 мкм**
- 2) ядро с собственной оболочкой**
- 3) множество специфических органоидов**
- 4) органы движения — простые жгутики, не окруженные плазматической мембраной

- 5) ДНК в кольцевой форме
- 6) многочисленные впячивания плазмалеммы — мезосомы

29. Общими признаками растительных клеток и клеток грибов являются...

- 1) наличие клеточной стенки**
- 2) запасной углеводов — крахмал
- 3) постоянный рост**
- 4) наличие пластид
- 5) гетеротрофный тип питания
- 6) осмотрофный тип питания**

30. Общими признаками животных клеток и клеток грибов являются...

- 1) наличие клеточной стенки
- 2) запасной углеводов — гликоген**
- 3) отсутствие пластид**
- 4) гетеротрофность**
- 5) наличие центральной вакуоли
- 6) осмотрофный тип питания

31. Клетки животных отличаются от клеток высших растений отсутствием...

- 1) аппарата Гольджи
- 2) клеточного центра
- 3) хлоропластов**
- 4) жесткой клеточной стенки**
- 5) центральной вакуоли**
- 6) центриолей

32. Найдите соответствия:

А. Плазмолиз (5)	1. Активное поглощение микроскопических твердых объектов.
Б. Пиноцитоз (3)	2. Процесс, благодаря которому вещества проникают через определенные участки или поры мембран в результате их различной концентрации по обе ее стороны.
В. Деплазмолиз (4)	3. Процесс захватывания и поглощения клеткой жидкости вместе с растворенными в ней веществами.
Г. Фагоцитоз (1)	4. Вода поступает в клетку, если клетка помещена в раствор, концентрация солей которого ниже, чем в цитоплазме. В результате этого процесса внутриклеточное давление повыситься.
Д. Диффузия (2)	5. Вода выходит из клетки, если клетку поместить в раствор, концентрация солей которого выше, чем их концентрация в цитоплазме. В результате произойдет отслоение пристеночного слоя цитоплазмы от плотной клеточной стенки.

Критерии оценивания

Оценивание осуществляется по четырёхбалльной системе.

В процентном соотношении оценки (по четырёхбалльной системе) выставляются в следующих диапазонах:

«неудовлетворительно» («не зачтено»)	менее 70 %
«удовлетворительно» («зачтено»)	71-80 %
«хорошо» («зачтено»)	81-90 %
«отлично» («зачтено»)	91-100 %

Количество попыток прохождения теста – одна. Время прохождения теста – 5 минут.

2.2.2 Экспресс опрос на лекциях по текущей теме

Тема 1. Предмет и задачи анатомии и гистологии. Понятие об органах, системах органов и организма. Учение о тканях

Контрольный вопрос
1. Дайте определение анатомии как науки.
2. Дайте определение науке гистологии.
3. Какие Вы знаете соматические и висцеральные органы и аппараты?
4. Какие системы и органы представляет объединяет система нейрогуморальной регуляции?

Тема 2. Эпителиальные ткани: покровные и железистые

Контрольный вопрос
1. Дайте общее название клеток эпителиальной ткани.
2. Укажите основные особенности строения покровного эпителия, его виды.
3. Дайте название клеток железистого эпителия
4. Какие периодические изменения железистой клетки получили название секреторного цикла?
5. Перечислите типы секреции.
6. На какие две группы подразделяются железы?
7. Как называются высокоактивные вещества, вырабатываемые железами внутренней секреции?

Тема 3. Соединительные ткани: мезенхима, ретикулярная, кровь, рыхлая, жировая ткань, пигментная, плотная (коллагеновая, эластическая, дерма, хрящевая), костная

Контрольный вопрос
1. Перечислите форменные элементы крови.
2. Назовите основные группы лейкоцитов.
3. Как называется жидкое межклеточное вещество крови?
4. Перечислите клеточные элементы рыхлой соединительной ткани
5. Виды клеток пигментной ткани, их отличие.
6. Название клеток хрящевой ткани. Виды хрящей
7. Как называется средний слой костных пластин?
8. Какие элементы образуют гаверсов канал?

Тема 4. Мышечные ткани: гладкая и поперечнополосатая. Структура сердечной мышцы

Контрольный вопрос
1. Укажите название клеток мышечной ткани.
2. Отличие в строении миофибрилл поперечнополосатых и гладкомышечных волокон.
3. Какая клеточная структура называется симпластом?
4. Как называется структурная единица миофибрилл?

Тема 5. Нервная ткань

Контрольный вопрос
1. Как называются клетки нервной ткани?
2. Какое проведение возбуждения называют динамической поляризацией нейрона?
3. Где расположены перехваты Ранвье?
4. Назовите виды нервных окончаний.
5. Назовите два типа нейроглии?

Тема 6. Плоскости тела и термины для обозначения расположения органов. Отделы и области тела животного и их костная основа

Контрольный вопрос
1. Какое положение относительно основных частей тела называется: аборальным, оральным, вентральным, дорсальным, каудальным, краниальным, ростральным?
2. На какие части разделяет тело вертикальная плоскость? Фронтальная плоскость? Горизонтальная плоскость?

Тема 7. Система органов произвольного движения. Скелет. Соединение костей скелета. Остеогенез. Мускулатура. Миология

Контрольный вопрос
1. Название процесса образования кости?
2. Название соединительнотканной оболочки, покрывающей мышцу?
3. Какие структуры относятся к вспомогательному аппарату мышц?
4. Из каких конечностей состоит периферический скелет?
5. Из каких отделов состоит осевой скелет?

Тема 8. Спланхнология. Система органов пищеварения

Контрольный вопрос
1. Что изучает наука спланхнология?
2. Перечислите отделы ЖКТ.

Тема 9. Система органов дыхания

Контрольный вопрос
1. Назовите органы дыхания.
2. Относятся ли органы дыхания к ценным пищевым продуктам?

Тема 10. Система органов кровообращения и лимфообращения. Органы кроветворения и иммунологической защиты

Контрольный вопрос
1. Какие органы относят к центральным органам кроветворения и иммунной защиты?
2. Какие органы относят к периферическим органам кроветворения и иммунной защиты?
3. Что изучает наука ангиология?

Тема 11. Система органов мочеотделения и мочевыделения. Система органов размножения

Контрольный вопрос
1. Какие органы входят в систему мочеотделения и мочевыделения?
2. Какие зоны выделяют в почке на разрезе?
2. Какие типы почек различают по анатомическому строению?
3. Перечислите органы размножения самца и самки.

Тема 12. Нервная система. Центральный отдел нервной системы. Периферический (соматический) отдел нервной системы. Вегетативный (автономный) отдел нервной системы

Контрольный вопрос
1. Что относится к центральной нервной системе?
2. Что относится к периферической нервной системе?
3. Какие органы иннервируются симпатической НС (вегетативной)? парасимпатической НС?
4. Что изучает наука неврология?

Тема 13. Органы чувств. Железы внутренней секреции. Система органов внутренней секреции. Строение молочной железы

Контрольный вопрос
1. Перечислите органы чувств.
2. Перечислите железы внутренней секреции.

Тема 14 Кожа и ее производные. Строение кожного покрова. Мякиши. Роговые образования кожи

Контрольный вопрос
1. Какое количество слоев выделяют в коже?
2. Перечислите функции кожи.
3. Какие Вы знаете роговые образования кожи?

Критерии оценивания

Оценивание текущего экспресс-опроса осуществляется по двухбалльной шкале оценивания: «зачтено», «не зачтено». Оценка «зачтено» выставляется в случае правильного ответа на все вопросы экспресс-опроса (допускается наличие неточностей в ответах не более чем в 50 % вопросов). Время на прохождение экспресс-опроса – 5-8 минут; количество попыток прохождения экспресс-опроса – неограниченно.

Критерии оценивания при текущем контроле (экспресс-опрос на лекциях по текущей теме):

- полнота и правильность ответа;
- степень осознанности, понимания изученного;
- языковое оформление ответа.

2.2.3 Тестовый контроль пройденного материала

1 часть

1. Анатомия – ...

наука о внешней форме тела животного, строении, положении и взаимодействии поверхностных частей тела в покое и движении.

наука о форме и строении организма и отдельных его органов.

наука о форме, закономерностях строения и развития животного организма.

2. Аппарат – ...

комплекс различных по строению, расположению и происхождению органов, объединенных для выполнения какой-либо общей, жизненно важной функцией в организме.

комплекс морфологически взаимосвязанных однородных органов, выполняющих определенную функцию.

система клеточных элементов, характеризующаяся определенными морфологическими, физиологическими, биохимическими свойствами.

3. Соматические органы и аппараты включают ...

пищеварительный и дыхательный аппараты

аппарат движения, общий покров

пищеварительный, мочеполовой, дыхательный аппараты

4. Среди эпителиальных тканей различают следующие группы:

однослойный, кубический, многорядный

покровный, железистый

однослойный, многослойный

5. При голокринной секреции ...

накопление секрета завершается полным разрушением клетки

разрушением апикального отдела, который становится частью секрета

клетка не разрушается, секрет выделяется в виде капель

6. Отличительная особенность соединительной ткани ...

полярность клеток

присутствие коллагеновых, эластических и ретикулярных волокон в межклеточном матриксе

преобладание межклеточного вещества над клеточными элементами

7. Форменные элементы периферической крови включают ...

эритроциты, лейкоциты, тромбоциты

нейтрофилы, эозинофилы, базофилы

лимфоциты, моноциты, эритроциты

8. В состав рыхлой соединительной ткани входят ...

клетки и промежуточное межклеточное вещество, содержащее коллагеновые и эластические волокна

адвентициальные клетки, фибробласты, гистиоциты, липоциты

адвентициальные клетки, фибробласты, гистиоциты, липоциты, меланоциты

9. Коллагеновая ткань построена из ...

разнонаправленных пучков коллагеновых волокон, окруженных прослойкам из рыхлой соединительной ткани

пучков коллагеновых волокон, идущих в одном направлении и окруженных прослойкам из рыхлой соединительной ткани

разных видов волокон, идущих в одном направлении, с преобладанием коллагеновых

10. Эластическая ткань состоит из...

эластических волокон, прослоек рыхлой соединительной ткани, содержащей коллагеновые волокна и фибробласты

эластических волокон, прослоек рыхлой соединительной ткани с коллагеновыми волокнами, фибробластами и остеоцитами

эластических волокон, фибробластов

11. Питание хрящей происходит...

через кровеносные сосуды

диффузией веществ через надхрящницу

за счет тонких прослоек жировой ткани

12. Гиалиновый хрящ:

хондроциты расположены изогенными группами, волокнистый материал представлен коллагеновыми волокнами, аморфное вещество – сульфатированными ГАГ, гликопротеидами, неколлагеновыми белками

изогенные группы хондроцитов расположены направлено столбиками, окружены капсулами, волокнистый материал представлен эластическими волокнами, аморфное вещество – сульфатированными ГАГ, гликопротеидами, неколлагеновыми белками

чередующаяся структура из хондроцитов, изогенных групп и пучков коллагеновых волокон и аморфного вещества

13. Клетки-костедробители костной ткани – ...

остеоциты

остеобласты

остеокласты

14. Васкуляризация диафиза – это...

формирование новых кровеносных сосудов в концевом отделе трубчатой кости

формирование новых кровеносных сосудов в центральном отделе кости

окостенение центрально части кости

15. Гаверсова система расположена ...

во внутреннем слое общих (генеральных) пластин

в наружном слое общих пластин

в среднем слое общих пластин

16. Костный мозг расположен...

в центре остеона

в центральной костномозговой полости, выстланной эндоостом

в промежутках между остеонами

17. Клетки нервной ткани – ...

аксоны

нейроциты

нейриты

18. Динамическая поляризация нейрона – это ...

одностороннее проведение возбуждения

расщепление нейрита
наличие у нейрита коллатералей

19. Ядро во всех нервных клетках...
крупное, округлое
мелкое, округлое, ядрышко не обозначено четко
крупное, округлое, ядрышко обозначено четко

20. Перехваты Ранвье – ...
участки в миелиновых волокнах, лишённые миелина
пучки осевых цилиндров, включенные в массу цитоплазмы, содержащую ядра
дистальные участки отростков нервных клеток

21. В цитоплазме гладкомышечных клеток (миоцитов) различают миофиламенты...
исчерченные
актиновые, миозиновые
актиновые, миозиновые, промежуточные

22. Сарколемма – ...
наружная оболочка поперечнополосатых мышечных волокон
цитоплазма поперечнополосатых мышечных волокон, вкл. ядра и миофибриллы
прослойка рыхлой соединительной ткани

23. Симпласт – ...
структура, в которой мышечные волокна расположены в одном направлении
пучки миофибрилл
структура, где в общей массе цитоплазмы находятся многочисленные ядра

24. Серединная полоска М разделяет...
анизотропный диск
изотропный диск
саркомеры

25. Протофибриллы состоят из ...
белка актина (тонкие протофибриллы)
белка миозина (толстые протофибриллы)
б. миозина, б. актина, б. тропомиозина

26. Каждый нейрон...
передает информацию к другому нейрону посредством синапсов
имеет перикарион, аксон и дендриты
все ответы правильные
в зависимости от количества отростков может быть униполярным, биполярным или мультиполярным

27. Типы мышечной ткани:
скелетная и гладкая
поперечно-полосатая (исчерченная) и гладкая
сердечная и гладкая
нет правильных ответов

28. Периферические нервы покрыты снаружи толстой соединительнотканной оболочкой:
с ацетилхолиновыми рецепторами
эндонервием
перинервием

эпинеурвием

29 Благодаря наличию K^+ -каналов в плазмолемме, по которым K^+ диффундирует из клетки, сохраняя положительный заряд на наружной стороне,....
внутренняя часть плазмолеммы заряжается положительно
усиливается деполяризация мембран нейрона
сохраняется мембранный потенциал покоя нейрона
наступает «рефрактерный период»

30 По периферии спинного мозга расположены
серое вещество
белое вещество
ганглионарный слой
клетки нейроглии

31 Каждый нейрон....
имеет перикарион, аксон и дендриты
передает информацию к другому нейрону посредством синапсов
в зависимости от количества отростков может быть униполярным, биполярным или мультиполярным
все ответы правильные

32 Нейроны, получающие стимулы от внутренней или от внешней среды и передающие их в ЦНС для последующей обработки, называются:
чувствительными
интернейронами (вставочными, ассоциативными)
мотонейронами (двигательными)
правильные 1 и 3 ответы

33 Нейромедиатор (например, ацетилхолин)
выделяется аксоном нейрона в синаптическую щель
дестабилизирует плазмолемму дендрита
активизирует волну деполяризации и передачу нервного импульса на другой нейрон
все правильные ответы

34 Область, где заканчивается миелиновая оболочка одной клетки (олигодендроедина) и начинается миелиновая оболочка следующей клетки, называется....
глиальной
нервным узлом
перехватом Ранвье
перехватом Пуркинье

35 В отличие от плазмы сыворотка крови не содержит:
форменные элементы и белки свертывания
фибриноген и другие компоненты
ионы кальция, натрия, калия
правильные 1 и 2 ответы

36 СКК –....
стволовая клетка крови
сырокопченая колбаса
плюрипотентная стволовая клетка

1 и 3 правильные ответы

37 Для описания мышечных клеток (волокон) используют специальные термины. Выбрать соответствующие термины:

1 оболочка мышечной клетки

А. саркоплазматическая сеть

2 цитоплазма

Б. саркосомы

3 митохондрии

В. саркоплазма

4 эндоплазматическая сеть

Г. сарколемма

38 Согласно теории скольжения нитей саркомер укорачивается?

Нет, длина саркомера не меняется

Да, **при этом сокращаются или полностью исчезают I-диски и H-полоски**

Да, но через каждую триаду саркомеров

Да, при этом сокращается длина А-диска

39 Роль Т-трубочек (поперечных впячиваний сарколеммы в саркоплазму в форме трубочек) в мышечной клетке заключается:

участие в процессе деполяризации

распространение нервного импульса по мышечному волокну, вызывая выход Ca^{2+} из саркоплазматической сети

участие в защитном механизме, предотвращающем мышечного волокна в результате его перерастяжения

правильные 1 и 2 ответы

40 Поперечную исчерченность мышечному волокну придает:

разделение I-диска пополам тонкой темной Z-линией

чередование I-дисков и А-дисков

белок α -актипин

нет правильных ответов

41 Кардиомиоциты...

имеют поперечную исчерченность

имеют только одно ядро, расположенные центрально

обладают собственным ритмом сокращения

все ответы верны

42 Гладкомышечная клетка...

имеет веретеновидную форму

одно ядро

толстые и тонкие миофиламенты расположены в саркоплазме неупорядоченно

все ответы верны

43 При сокращении скелетномышечного волокна...

длина тонких миофиламентов остается неизменной

саркомер удлиняется

ширина А-диска сокращается

Z-линии сближаются

44 Определите тип эпителия: несколько слоев клеток, поверхностные слои которых уплощены. Эпителий может быть ороговевающим и неороговевающим.

многорядный

многослойный призматический

многослойный плоский
переходный

45 Свободная (апикальная) поверхность клетки может формировать короткие пальцевидные выступы, увеличивающие площадь клеточной поверхности:

микроворсинки

стерео

реснички

все ответы верны

46 В эпителиальной клетке на плазмолемме боковых поверхностей смежных клеток формируются соединительные комплексы:

десмосомы

запирающие зоны и пояски сцепления

щелевые соединения – нексусы

правильные 1 и 2 ответа

47 По типу секретируемого продукта железы подразделяют на:

белковые, слизистые, сальные, солевые

белковые, подъязычные, подчелюстные, слюнные

белковые, слизистые, смешанные (белково-слизистые), сальные, солевые

белковые и смешанные

48 В каком из типов хрящей хондроциты расположены группами в толще матрикса, содержащего волокна коллагена III типа:

гиалиновый хрящ

эластический хрящ

волокнистый хрящ

во всех трех типах хрящей

49 Костные ткани относят к:

скелетным соединительным тканям

плотной волокнистой соединительной ткани

плотным соединительным тканям

нет правильных ответов

50 Губчатое вещество, содержащее красный костный мозг, находится...

в диафизе трубчатых костей

в эпифизах трубчатых костей

выстилает костномозговую полость

правильные 2 и 3 ответа

51 Кальцифицированный матрикс кости содержит:

равные части минеральных и органических веществ, а также связанную воду

в качестве преобладающего компонента – минеральные вещества

в качестве преобладающего компонента – коллаген и гликозамины, связанные с белком

нет правильных ответов

52 Кровеносные сосуды расположены в:

гиалиновом хряще

костном матриксе

эластическом хряще

волокнистом хряще

53 В зрелом хряще преобладают:

одиночные хондроциты

изогенные группы хондроцитов

хондропласты

остеогенные клетки

54 Клетки, выполняющие функцию синтеза матрикса кости:

камбиальные остеогенные клетки

остеобласты

остеоциты

остеокласты

55 Многоядерные клетки, происходящие из моноцитов, резорбирующие кость:

эндост

шарпеевые волокна

лакуны Хаушипа

нет правильных ответов

56 Тонкая структура, выстилающая костномозговую полость, в которой располагается костный мозг:

эндост

шарпеевые волокна

лакуны Хаушипа

нет правильных ответов

57 Железы, не имеющие выводного протока и осуществляющие секрецию непосредственно в кровоток, называются:

экзокринными

смешанными

эндокринными

правильные 1 и 2 ответы

58 Самый распространенный тип клеток рыхлой соединительной ткани:

тучная клетка

макрофаг

фибробласт

апоцит

59 Самые многочисленные из форменных элементов крови:

тромбоциты (тромбопластинки)

лейкоциты (клетки крови)

эритроциты (красные кровяные тельца)

нет правильных ответов

60 Форменные элементы крови, функционирующие вне кровотока:

тромбоциты (тромбопластинки)

лейкоциты

эритроциты

нет правильных ответов

61 Хрящевая ткань, располагающаяся на суставных поверхностях большинства костей, в хрящах гортани, носа, в кольцах трахеи:

гиалиновая хрящевая ткань

эластическая хрящевая ткань

волокнистая хрящевая ткань

коллагеново-волокнистая хрящевая ткань

62 Хрящевая ткань, обнаруживаемая в межпозвоночных дисках, евстахиевой трубе, симфизе:

гиалиновая хрящевая ткань

эластическая хрящевая ткань

волокнистая хрящевая ткань

коллагеново-волокнистая хрящевая ткань

63 Надхрящница – ...

соединительнотканная оболочка хрящей

имеет наружный волокнистый и внутренний хондрогенные слои

во внутреннем клеточном слое содержит хондрообласты, продуцирующие матрикс хряща

все ответы верны

64 Изогенная группа образуется в молодом хряще за счет:

хондроциты в молодом хряще, способны к митотическому делению

хондрогенных клеток

хондробластов

нет правильных ответов

65 Коллагеновые волокна содержатся в:

гиалиновом хряще

эластическом хряще

волокнистом хряще

во всех типах хрящевой ткани

66 Гидроксиапатит кальция – ...

основной минеральный компонент матрикса кости

основной компонент кальцифицированного матрикса кости

минеральный компонент кости, связанный с белком

основной минеральный компонент надкостницы

67 Как называются хондрогенные клетки хрящей:

хондробласты

хондропласты

хондроциты

изогенные группы хондроцитов

68 Внутренний слой надхрящницы позволяет хрящу расти:

аппозиционно (снаружи)

интерстициально (изнутри)

участвовать в формировании остеонов

участвовать в формировании гаверсовых каналов

69 К агранулоцитам относятся:

эозинофилы

нейтроцилы

базофилы

нет правильных ответов

70 К гранулоцитам относятся:

лимфоциты

моноциты

нейтрофилы

все ответы правильные

71 Основные клетки иммунной системы:

лимфоциты

базофилы

нейтрофилы

эозинофилы

72 Остеон –

гаверсов канал, система пластин, его окружающих, проходящий по нему кровеносный сосуд

система кровеносных сосудов в костной ткани

гаверсов канал, система вставочных костных пластин

73 Каждый саркомер состоит из ...

из 2-х половинок А-диска с полосками Н по концам и цельного темного I - диска

из 2-х половинок I-диска с полосками Z по концам и цельного темного А-диска

из А-диска (Н полоска по середине) и I-диска (Z полоска по середине)

2 часть

74 Спланхология изучает следующие системы органов:

пищеварительная, мочева, половая

мочеполовой аппарат, мочева, половая

пищеварительная, дыхательная, мочева, половая, мочеполовой аппарат

75 У крупного рогатого скота ороговевают вкусовые сосочки языка:

нитевидные

грибовидные

валиковидные

листовидные

76 Коротковоронковые зубы свойственны:

лошадям

свиньям

коровам

овцам

77 Вход в пищевод называется

пилорус

кардия

сфинктер

рубец

78 Желудок жвачных животных

четырёхкамерный

пятикамерный

однокамерный
двухкамерный

79 Желчный пузырь находится
между правой и левой долями печени

между хвостатой (верхней части средней доли) и правой долями печени

между квадратной (нижней части средней доли) и правой долями печени

между квадратной (нижней части средней доли) и левой долями печени

80 В тонком кишечнике самая(ые) длинная кишка

тощая

двенадцатиперстная

подвздошные

нет правильных ответов

81 Крупнейшие застенные железы – печень и поджелудочная железа – своими протоками открываются

в каудальную часть двенадцатиперстной кишки

в вентральную часть двенадцатиперстной кишки

в дорсальную часть двенадцатиперстной кишки

в краниальную часть двенадцатиперстной кишки

82 Толстый кишечник включает

слепую, ободочную и прямую кишки

ободочную и прямую кишки

двенадцатиперстную, ободочную и прямую кишки

слепую, двенадцатиперстную, ободочную и прямую кишки

83 Органы дыхания состоят

из гортани, трахеи и легких

гортани, трахеи, бронхов, легких

носа, носоглотки, гортани, трахеи, лёгких

гортани, трахеи, бронхов, легких, альвеол

84 Сердце млекопитающих –

мышечный четырёхкамерный орган, имеющий два предсердия и два желудочка

мышечный четырёхкамерный орган, имеющий три предсердия и желудочек

мышечный трёхкамерный орган, имеющий два предсердия и желудочек

нет правильных ответов

85 Большой круг кровообращения начинается

из левого желудочка аортой и заканчивается в правом предсердии краниальной и каудальной полыми венами

из правого желудочка стволом лёгочных артерий, который у корня лёгких делится на правую и левую лёгочные артерии, каждая из них отдаёт краниальную, среднюю и каудальные артерии в соответствующие доли лёгких

из левого желудочка аортой и заканчивается лёгочными артериями

нет правильных ответов

86 Лимфатическая система представлена в организме

лимфатическими узлами, лимфоидными образованиями, лимфоидными путями, проводящими лимфу

лимфой, лимфатическими узлами, лимфоидными образованиями, лимфоидными путями, проводящими лимфу
плазмой, форменными элементами, лимфой, лимфатическими узлами, лимфоидными образованиями

87 К органам кроветворения и иммунологической защиты причисляют:
красный костный мозг, тимус, лимфатические узлы, селезенку, лимфатические узелки пищеварительного тракта и других органов
красный костный мозг, тимус
селезенку, лимфатические узлы, лимфатические узелки пищеварительного тракта
селезенку, лимфатические узлы

88 В лимфатических узелках имеются
четыре зоны: периартериальная – Т-зона /Т-лимфоциты/, центр размножения узелка – В-зона /В-лимфоциты/, мантийная зона и краевая зона
три зоны: периартериальная – Т-зона /Т-лимфоциты/, центр размножения узелка – В-зона /В-лимфоциты/ и мантийная зона
две зоны: Т-зона /Т-лимфоциты/, В-зона /В-лимфоциты/
три зоны: периартериальная, центр размножения узелка и мантийная зона

89 На разрезе почка имеет
две зоны: наружную и внутреннюю
три зоны: наружную, среднюю и внутреннюю
три зоны: однососочковую, борозчатую, многососочковую
нет правильных ответов

90 К центральной нервной системе относится головной и спинной мозг, к периферической – парные соматические нервы,
отходящие от серого вещества головного мозга – 12 пар и от спинного – 40 пар
отходящие от серого вещества головного мозга – 8 пар и от спинного – 20 пар
отходящие от серого вещества головного мозга – 10 пар и от спинного – 40 пар
отходящие от серого вещества головного мозга – 12 пар и от спинного – 30 пар

91 Парасимпатическая нервная система иннервирует
сердечно-сосудистую систему
все внутренние органы
скелетную мускулатуру, кожу
органы чувств

92 Зрительный анализатор состоит из
глаза, зрительных нервов, нервных центров в подкорке и коре головного мозга
глаза, зрительных нервов
из глазного яблока и вспомогательного аппарата, расположенных в глазнице черепа
орбита, периорбита, ресницы, веки, слезный аппарат

93 К железам внутренней секреции относятся:
щитовидная, околотитовидные, эпифиз, гипофиз, половые железы
щитовидная, околотитовидные, надпочечник, эпифиз, гипофиз, половые железы
щитовидная, околотитовидные, половые железы, рецепторный аппарат вкусового анализатора
нет правильных ответов

94 В коже выделяют...

три слоя: поверхностный – эпидермис, средний – основа кожи (дерма) и глубокий подкожный слой

два слоя: эпидермис, дерма

пять слоев: роговой, сосочковый, сетчатый, дерму, жировую ткань

голову, вороток, поры, чепрак

95 Череп образован...

12 парными и 5 непарными костями

10 парными и 6 непарными костями

13 парными и 7 непарными костями

13 парными и 6 непарными костями

96 Все отверстия позвонков образуют позвоночный канал, в котором размещается спинной мозг.

На дорсальной поверхности дужки позвонка расположен непарный остистый отросток, на боковых поверхностях дужки – парные поперечнореберные отростки, а в грудном отделе – поперечные.

На дорсальной поверхности дужки позвонка расположены парные остистые отростки, на боковых поверхностях дужки – парные поперечнореберные отростки, а в грудном отделе – поперечные.

На дорсальной поверхности дужки позвонка расположен непарный остистый отросток, на боковых поверхностях дужки – парные поперечнореберные отростки, а в грудном отделе – непарный поперечный.

На дорсальной поверхности дужки позвонка расположены парные остистые отростки, на боковых поверхностях дужки – парные поперечнореберные отростки, а в грудном отделе – непарный поперечный.

97 Шейный отдел у всех млекопитающих животных имеет ...

восемь позвонков

семь позвонков

шесть позвонков

девять позвонков

98 Грудной отдел включает

грудные позвонки, ребра, грудную кость с 8–10 сегментами

ребра и грудную кость с 7 сегментами

костные ребра и реберные хрящи, соединенные с грудной костью

ребра, соединенные и несоединенные с грудной костью

99 Периферический скелет состоит...

плечевого пояса и костей свободной конечности.

из костей грудной и тазовой конечностей

тазового пояса и костей свободной конечности

акромиона, плеча, предплечья, кисти, парных тазовых костей

100 Остеогенез –

процесс образования костной ткани

процесс образования хрящевой ткани

процесс образования остеобластов

процесс образования остеокластов

101 Мышечные пучки 1-го порядка покрыты
перимизием
эпимизием
эндомизием
сарколеммой

102 Мышцы головы делятся на...

жевательные и лицевые

большую жевательную, крыловую и височную мышцы, двубрюшную и яремно-челюстную
ротовую, носовую, для глаз, век, наружных слуховых проходов, большую жевательную,
височную мышцы

Правильные 2 и 3 ответы.

103 Мышцы грудных стенок – инспираторы...

расширяют грудную полость, обеспечивают вдох

сужают грудную полость, обеспечивают выдох

поддерживают брюшные органы

отделяют грудную полость от брюшной

104 К мышцам разгибателям позвоночного столба относятся:

длиннейшая мышца спины, подвздошно-реберная мышца, остистая мышца спины,

многораздельная мышца спины, подниматели хвоста

длиннейшая мышца спины, остистая мышца спины, многораздельная мышца спины,

подниматели хвоста

длиннейшая мышца спины, остистая мышца спины, многораздельная мышца спины и шеи

**длиннейшая мышца спины, подвздошно-реберная мышца, остистая мышца спины и
шеи, многораздельная мышца спины, подниматели хвоста**

105 Аддукторы...

приводящие мышцы располагаются на медиальной поверхности бедренной кости

начинается на подвздошной кости и оканчивается дистально от малого вертела бедренной
кости

отводящие мышцы

поворачивают конечность наружу

106 Абдукторы...

поворачивают конечность наружу

поворачивают конечность внутрь

отводящие мышцы

приводящие мышцы

107 Апикальный – ...

располагающийся у основания

располагающийся у вершины

серединный

ближний

108 Проксимальный – ...

серединный

ближний

дальний

боковой

109 Дистальный – ...

дальний

боковой

располагающийся ближе к оси

располагающийся у основания

110 Аборальный – ...

располагающийся вблизи рта

располагающийся на противоположном рту полюсе тела

брюшной

спинной

111 Латеральный – ...

серединный

боковой

располагающийся у основания

ближний

112 Дорсальный – ...

хвостовой, располагающийся ближе к хвосту или к заднему концу тела

носовой

брюшной

спинной

113 Сагиттальный – ...

разрез, идущий в плоскости двусторонней симметрии тела

разрез, идущий вдоль переднезадней оси тела

разрез, идущий в поперечной плоскости тела

разрез, идущий параллельно плоскости двусторонней симметрии тела

114 Термином ... обозначают принадлежность и близкое расположение к каким-либо органам.

париентальный

висцеральный

дистальный

периферический

Критерии оценивания

Оценивание осуществляется по четырёхбалльной системе.

В процентном соотношении оценки (по четырехбалльной системе) выставляются в следующих диапазонах:

«неудовлетворительно» («не зачтено»)	менее 70 %
«удовлетворительно» («зачтено»)	71-80 %
«хорошо» («зачтено»)	81-90 %
«отлично» («зачтено»)	91-100 %

2.2.4 Выполнение индивидуального творческого задания

Подготовка доклада по заданной теме.

Примерные темы докладов на семинарских занятиях

1. Строение и функции базальной мембраны.
2. Общая характеристика и классификация желез.
3. Секреторный цикл и типы секреции glanduloцитов.
4. Ретикулярная ткань. Строение, значение.
5. Возрастные изменения хрящевых тканей.
6. Организация сократительного аппарата и механизм мышечного сокращения поперечнополосатой мышечной ткани.
7. Нейроглия. Классификация, строение и значение.
8. Классификация (морфологическая и функциональная) нервных окончаний.
9. Различные типы синапсов.
10. Остеогенез.
11. Система органов пищеварения.
12. Система органов дыхания.
13. Система органов мочеотделения и мочевыделения
14. Система органов размножения.
15. Большой и малый круги кровообращения.
16. Ангиология.
17. Строение и функции лимфатической системы.
18. Центральный отдел нервной системы (головной и спинной мозг).
19. Периферический (соматический) отдел нервной системы.
20. Вегетативный (автономный) отдел нервной системы (симпатическая и парасимпатическая).
21. Передний отдел центральной нервной системы – головной мозг (Encephalon).
22. Спинной мозг (Medulla spinalis).

Критерии оценивания

Оценивание доклада осуществляется по двухбалльной шкале оценивания: «зачтено», «не зачтено».

Показатели и шкала оценивания доклада:

Шкала оценивания	Показатели
Зачтено	<ul style="list-style-type: none">- обучающийся полно излагает материал, дает правильное определение основных понятий;- обнаруживает понимание материала, может обосновать свои суждения, применить знания на практике;- подготовлена презентация;- излагает материал последовательно и правильно с точки зрения норм литературного языка.
Не зачтено	<ul style="list-style-type: none">- обучающийся обнаруживает незнание большей части соответствующего вопроса;- допускает ошибки в формулировке определений и правил, искажающие их смысл;- презентация отсутствует;- беспорядочно и неуверенно излагает материал.

2.3 Оценочные материалы для проведения промежуточной аттестации

Экзамен

Условием допуска к промежуточной аттестации является получение по всем видам текущей аттестации оценки «зачтено».

Технология проведения экзамена – устный экзамен путем ответа на 3 вопроса теоретической части дисциплины по темам.

Вопросы, выносимые на экзамен:

Контрольный вопрос
1. Клетка как структурно-функциональная единица ткани. Методы исследования в цитологии.
2. Определение предмета гистологии. Разделы гистологии. Связь гистологии с другими науками.
3. Определение предмета анатомии. Связь анатомии с другими науками.
4. Гистологические срезы. Их окраска. Гистологические красители. Специфические (элективные) и гистохимические методы окраски.
5. Аппараты и системы органов млекопитающих (соматические и висцеральные)
6. Система нейрогуморальной регуляции.
7. Общая морфофункциональная характеристика эпителиальных тканей.
8. Строение различных видов покровных эпителиев.
9. Строение и функции базальной мембраны.
10. Общая характеристика и классификация желез (типы секреции).
11. Секреторный цикл и типы секреции glanduloцитов.
12. Общая морфофункциональная характеристика и классификация соединительных тканей.
13. Ретикулярная ткань. Строение, значение.
14. Кровь. Форменные элементы крови.
15. Общая характеристика межклеточного вещества рыхлой соединительной ткани: основное вещество и волокна.
16. Разновидности, строение и функции клеток рыхлой соединительной ткани.
17. Жировая ткань. Разновидности, строение и значение.
18. Характеристика пигментной ткани.
19. Плотная волокнистая соединительная ткань. Ее разновидности, строение и функции.
20. Общая морфофункциональная характеристика хрящевых тканей.
21. Строение и функции хрящевых клеток.
22. Локализация и строение гиалинового, волокнистого и эластического хрящей.
23. Строение межклеточного вещества хрящевой ткани. Возрастные изменения хрящевых тканей.
24. Морфофункциональная характеристика и классификация костных тканей
25. Строение и функции костных клеток: остеоцитов, остеобластов, остеокластов.
26. Локализация в организме и микроскопическое строение пластинчатой костной ткани.
27. Межклеточное вещество костной ткани, его физико-химические свойства и строение. Возрастные изменения костной ткани.
28. Общая морфофункциональная характеристика мышечных тканей.
29. Строение гладкой (неисчерченной) мышечной ткани. Гладкий миоцит. Организация сократительного аппарата
30. Строение поперечнополосатой (исчерченной) мышечной ткани скелетного типа. Структура мышечного волокна. Организация сократительного аппарата и механизм мышечного сокращения.
31. Классификация сердечной мышечной ткани: сократительная и ритмзадающая (проводящая). Особенности их строения и функции. Характеристика кардиомиоцита.
32. Общая морфофункциональная характеристика нервной ткани. Структурно-функциональная организация нейрона.
33. Классификация нейронов: морфологическая и функциональная.

34. Виды нервных волокон и их строение. Миелинизация нервных волокон.
35. Классификация (морфологическая и функциональная) нервных окончаний.
36. Нейроглия. Классификация, строение и значение.
37. Плоскости тела и термины для обозначения расположения органов: положение относительно центра масс и продольной оси тела или выроста тела, положение относительно основных частей тела, основные проекционные плоскости и разрезы.
38. Отделы и области тела животного и их костная основа
39. Кость как орган. Строение и роль надкостницы.
40. Типы соединений костей.
41. Осевой скелет.
42. Череп как целое (строение, функции, возрастные особенности).
43. Позвоночный столб (строение, соединения позвонков, оси движения, мышцы, производящие движение в нем).
44. Суставы позвоночника (строение, оси движения, мышцы действующие). Таз как целое (строение, функции, половые и возрастные особенности).
45. Скелет туловища (строение грудной клетки, строение ребер, оси движения, дыхательные мышцы).
46. Периферический скелет. Конечности позвоночных животных.
47. Остеогенез.
48. Мышца как орган (строение мышцы, классификация, вспомогательный аппарат мышц)
49. Мышцы головы.
50. Мышцы плечевого пояса.
51. Мышцы грудных и брюшных стенок.
52. Мышцы позвоночного столба.
53. Мышцы конечностей.
54. Сухожилие как орган.
55. ЖКТ. Пищевод и желудок: топография, строение, функции, кровоснабжение
56. Органы ротовой полости.
57. Тонкая кишка: топография, строение, функции, кровоснабжение.
58. Толстый кишечник: топография, строение, функции.
59. Кровь – основная функциональная и морфологическая составная часть системы крово- и лимфообращения.
60. Сердце: топография, строение, функции. Круги кровоснабжения.
61. Центральные органы кроветворения и иммунологической защиты (красный костный мозг, тимус).
62. Периферические органы кроветворения и иммунологической защиты (селезенка, лимфатические узелки и узлы).
63. Лимфа. Лимфатическая система, ее значение.
64. Легкие: топография, строение, функции, кровоснабжение.
65. Система органов мочеотделения и мочевыделения.
66. Система органов размножения.
67. Строение ЦНС.
68. Периферический (соматический) отдел нервной системы.
69. Вегетативный (автономный) отдел нервной системы (симпатическая и парасимпатическая).
70. Органы чувств (органы зрения и слуха, рецепторный аппарат вкусового и обонятельного анализаторов, кожный анализатор).
71. Эндокринная система, ее значение. Железы внутренней секреции.
72. Строение и функции кожи.
73. Строение молочной железы.

Время подготовки к ответу не менее 45 минут.

Критерии оценивания

Оценивание осуществляется по четырёхбалльной системе:

- «5» (отлично): получены ответы на все вопросы экзаменационного билета, курсант четко и без ошибок ответил на все дополнительные вопросы по тематике экзаменационного билета;

- «4» (хорошо): получены ответы на все вопросы экзаменационного билета; курсант ответил на все дополнительные вопросы по тематике экзаменационного билета;

- «3» (удовлетворительно): получены ответы на 2 или 3 вопроса экзаменационного билета с замечаниями; курсант ответил не менее чем на 50 % дополнительных вопросов по тематике экзаменационного билета;

- «2» (не зачтено): получены ответы менее чем на 2 вопроса экзаменационного билета, курсант ответил менее чем на 50% дополнительных вопросов по тематике экзаменационного билета.

В процентном соотношении оценки (по четырёхбалльной системе) выставляются в следующих диапазонах:

«неудовлетворительно» – менее 59%

«удовлетворительно» – 60%–74%

«хорошо» – 75%–89%

«отлично» – 90%–100%